回復期リハビリテーション病棟患者に対する修正CI療法を実施し麻痺手の使用頻度向上を試みた一例
～モニタリング方法を工夫して～

御書正宏[1)]

1）医療法人社団　生和会　周南リハビリテーション病院

リハビリテーション・ケア合同研究大会
ＣＯＩ開示

筆頭発表者名：御書　正宏

演題発表に関連し、発表者らに開示すべき
COI関係にある企業などはありません。

【はじめに】

CI療法は麻痺手の改善を促す方略としてエビデンスが蓄積されているが,回復期リハビリテーション病棟(以下回リハ)でのCI療法の実践について,実施時間や患者負担が多くプロトコールに従って実施できている報告は少ない.

介入時間の短い修正CI療法とモニタリングを視覚的に確認させる等工夫することで,短期間で麻痺手の使用頻度が向上したためここに報告する.
本報告に関して本人へ書面にて同意を得ている.

【症例紹介】

70代男性　右利き　自宅にて独居生活.

自宅にて立ち上がろうとした際に右上下肢の脱力を認め救急搬送.
MRI検査にて左アテローム血栓性脳梗塞を認めた.

当院回リハ(第40病日)に入院.

症例の希望：右手を今までのように使用して自宅で自立して生活したい.
お金がないので早く退院したい.

【作業療法評価①】

右上肢の評価

Brunnstrom stage	上肢Ⅴ-手指Ⅴ
Fugl-Meyer Assessment(FMA) 上肢機能	**53／66点**
Action Research Arm Test(ARAT) 活動面の上肢評価	**41／56点**
Motor Activity Log(MAL) : Amount of Use(AOU) 生活での使用頻度	**0.6／5.0点**
Motor Activity Log : Quality of Movement(QOM) 動作の質	**0.6／5.0点**

その他の評価

Functional Independence Measure(FIM)	**78／126点**
Mini-Mental State Examination(MMSE)	**29／30点**

CI療法の適応基準

・手関節が20度以上随意的に伸展できる
・母指を含む3指のMP関節とPIP関節が10度以上伸展できる

どちらも可能であり、麻痺手の改善に対する意欲もみられた。

【作業療法評価②】 日常生活上での麻痺手の使用

・食事場面
滑り止めマットや自助食器,スプーンやコップの使用は左上肢を使用.

・整容場面
歯ブラシや電気シェーバーを左上肢で操作.

・ 更衣場面
下衣操作時右側の上げ下げに不十分さが見られ、左上肢で代償している状態

・入浴場面(個浴)
シャワーを左上肢で持つ,洗体・洗髪時も見守りレベルだったがほぼ左上肢で行う.

右上肢本人より「右手は動きが悪いからあまり使いたくない」との訴えが聞かれた.

【介入方針】

麻痺手の機能はある程度保たれていたが,生活における使用頻度が低い

↓

ADL練習と並行して，１日１時間の修正CI療法を実施.
回リハでの作業療法時間でも実施可能なようモニタリングを
工夫していくこととした.

【麻痺手の目標】

ADOC-handを使用して症例と目標を共有










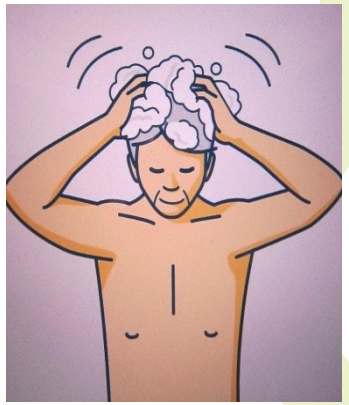

【修正ＣＩ療法】

先行研究を元に物理的な麻痺手の拘束は行わず

作業療法介入時

shaping課題
task-practice課題を40分

Transfer Package(TP)を20分

※ADL練習を行う際は
作業療法時間を2時間にする等時間調整.

麻痺手への介入期間は毎日1時間 8週間継続した.

【Transfer Package①】

行動契約









治療について症例に説明

訓練目標を初めに4つ設定する.

生活場面での積極的な使用について
口頭で同意を得る.

難しい工程があればその都度作業療法士と相談し使用し易い方法を症例と検討することも説明.

【Transfer Package②】

モニタリング

目標を毎日自室で確認できるようシートを作成し自室に掲示

作業療法開始時にシートを見ながら症例と麻痺手の使用状況を確認

QOMの5件法を元に自己評価

出来た項目や行いやすい方法などはシートに記入した.

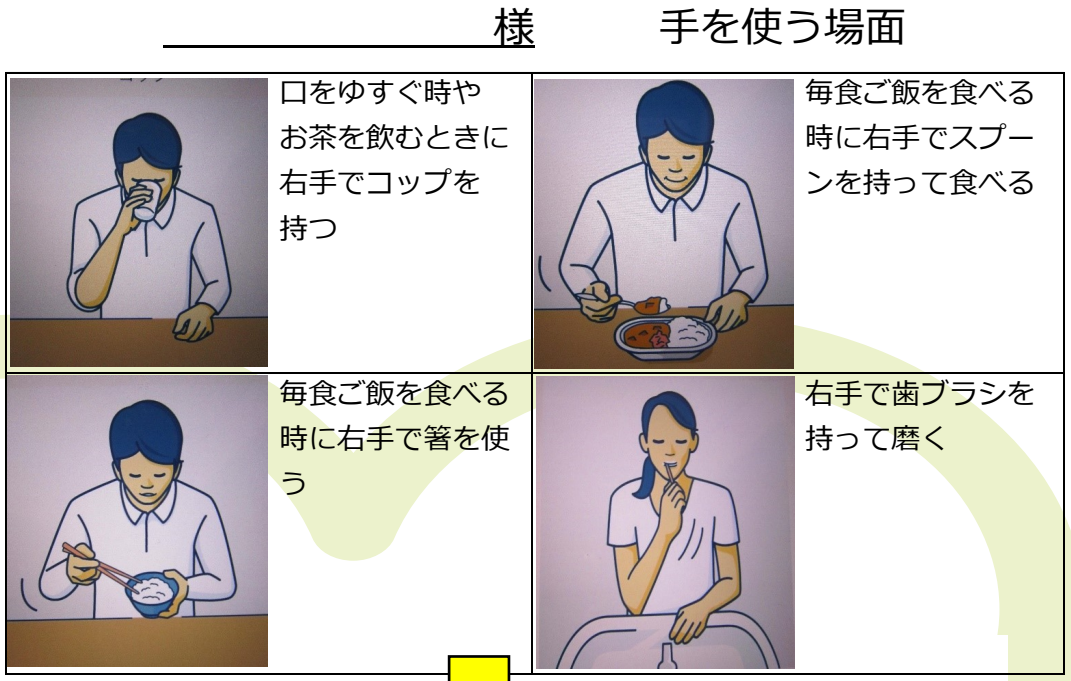

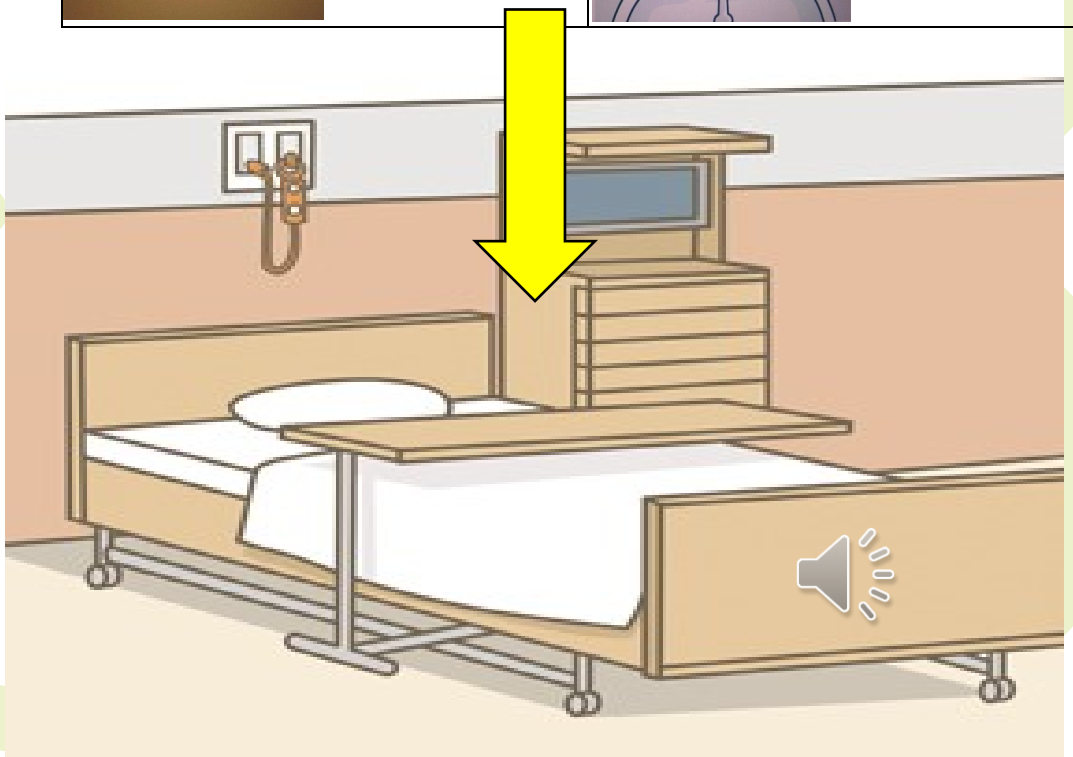

【介入経過】

ADL練習
(排泄・更衣・入浴)
実動作を用いた生活動作練習
課題
指向型練習
机上から上方へのブロック・お手玉を用いたリーチ課題
食事場面での箸の使用
洗面所で歯ブラシ・コップの使用練習
手指で物品操作しながら後方へのリーチ練習
入浴練習時にシャワー操作・手すり把持を促す
Transfer Package
口をゆすぐ時やお茶を飲むときに右手でコップを持つ
浴槽に入る時に右手で手すりを持つ
あかすりを右手で持って身体を洗う
ご飯を食べる時に右手でスプーン・箸を持って食べる
お風呂で身体を流すときにシャワーを右手で持つ
右手でタオルを持って身体を拭く
右手で歯ブラシを持って磨く
水を両手ですくう
両手で髪を洗う
第1期　第40～60病日
第2期　第61～80病日
第3期　第81～100病日

【結果①】

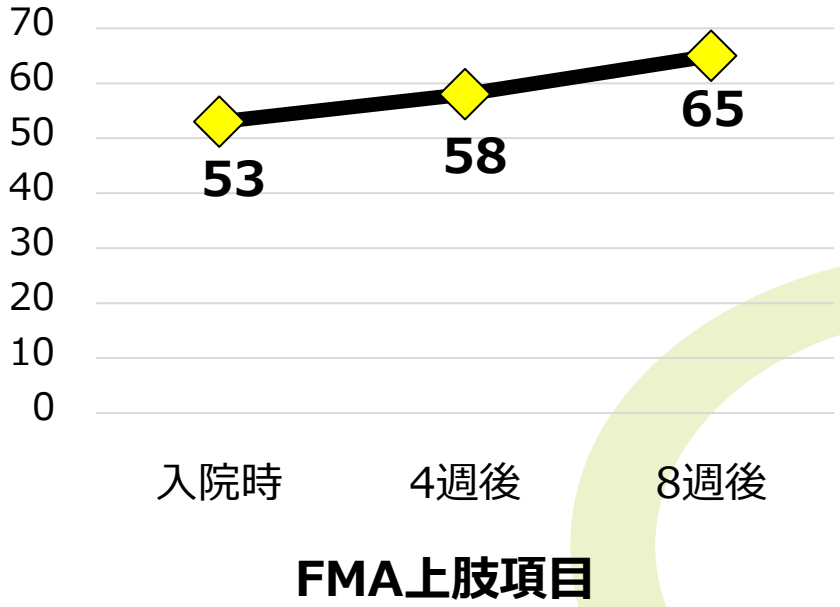
70
60
50
40
30
20
10
0
53
58
65
入院時
4週後
8週後
FMA上肢項目

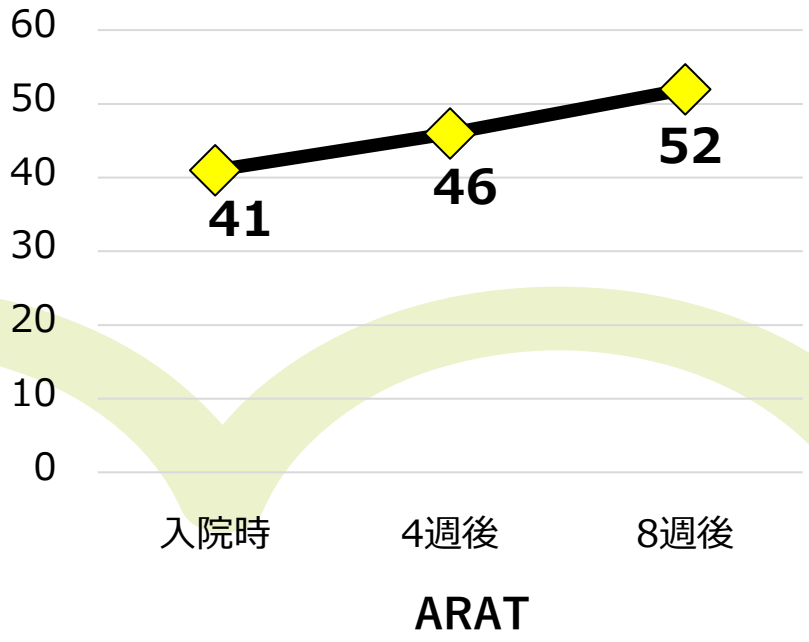
60
50
40
30
20
10
0
41
46
52
入院時
4週後
8週後
ARAT

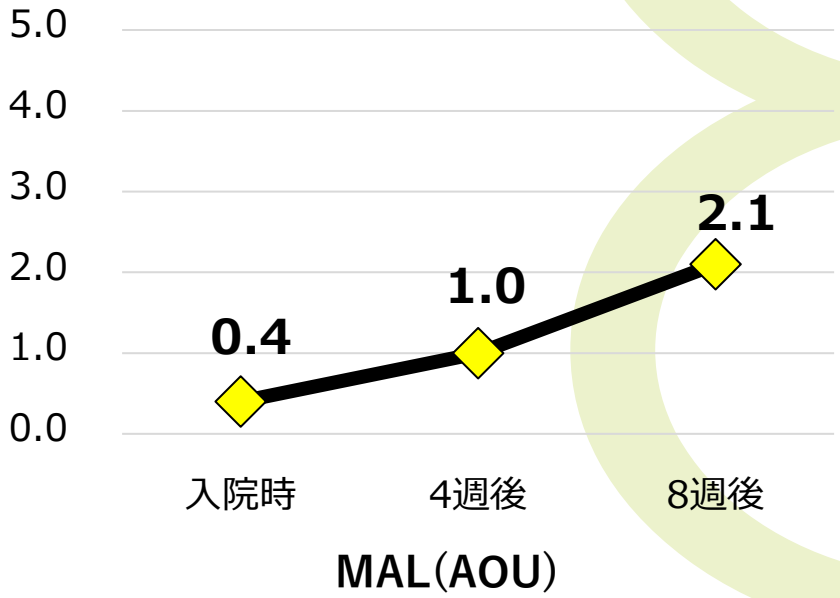
5.0
4.0
3.0
2.0
1.0
0.0
0.4
1.0
2.1
入院時
4週後
8週後
MAL(AOU)

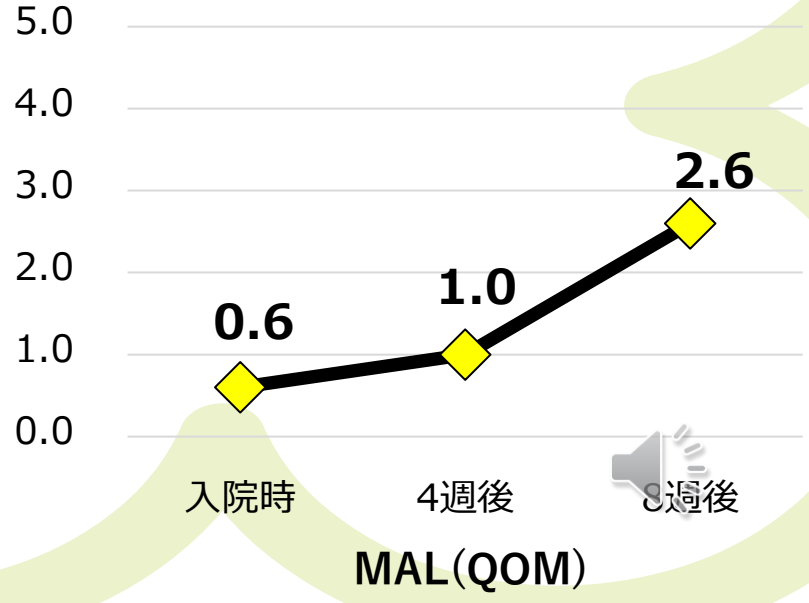
5.0
4.0
3.0
2.0
1.0
0.0
0.6
1.0
2.6
入院時
4週後
8週後
MAL(QOM)

【結果②】

食事場面

箸操作は可能になっていたが,時間がかかるためスプーンと箸を併用となった.

・整容場面

水を両手ですくう,髪を洗う際にまだ不十分さ残っていたが補助的に使用できるレベルにまで改善

・　更衣場面

下衣操作時右側の上げ下げの不十分さは改善.右上肢を積極的に使用.

・入浴場面(個浴)

シャワー操作や手すりを把持する等右手を使用する場面が増えた.

【考察】

MALのAOU・QOMで先行研究で臨床上意味のある最小変化量(minimal clinically important difference：MCID)を上回る改善

↓

修正ＣＩ療法を一部工夫して介入した意義はあったと思われる.

自室で目標を4つに限定し,視覚的に確認できるよう環境調整

↓

目標を限定して視覚化することで目標を想起しやすく,モニタリングの強化につながったのではないか.

【課題】

本症例は麻痺手の機能がある程度保たれていた.

生活を見据えた麻痺手使用の成功体験が得られやすかった可能性.

↓

モニタリングを工夫した修正CI療法を導入した以外の要因の可能性も考えられる.

修正ＣＩ療法をプロトコル化し,
その他の症例でも検証&対象群を設けた比較検討していく必要がある.